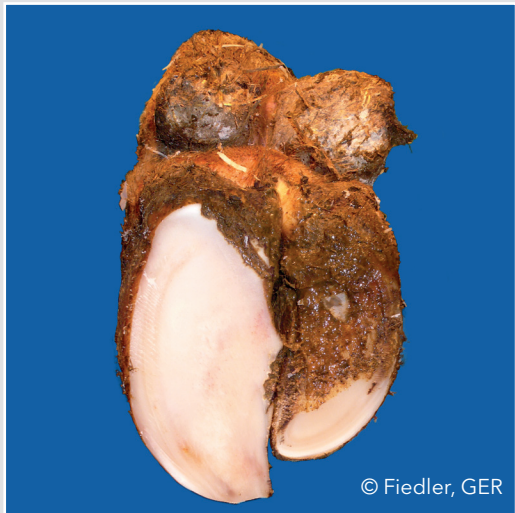

Asymetryczne racice (AC)



© Fiedler, GER

Istotna różnica w szerokości, wysokości i/lub długości między racicą zewnętrzną i wewnętrzną, której nie można wyrównać przez korekcję

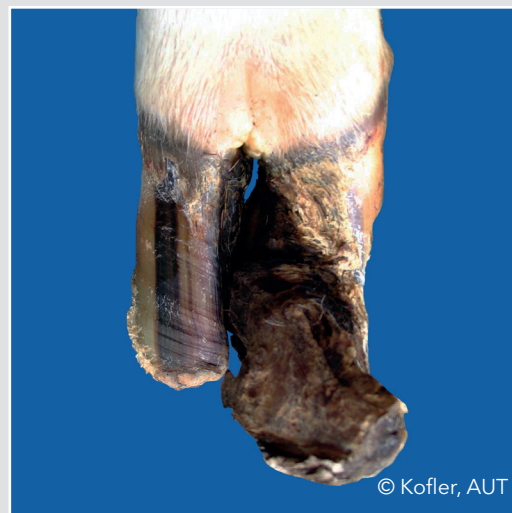Wklęsła ściana dorsalna (CD)



© Thomas, FRA

Wklęsły kształt ściany dorsalnej

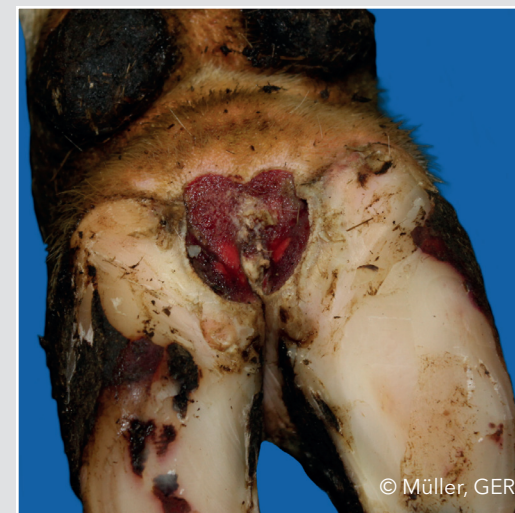Racice skrzyżowane/korkociągowe (CC)



© Kofler, AUT

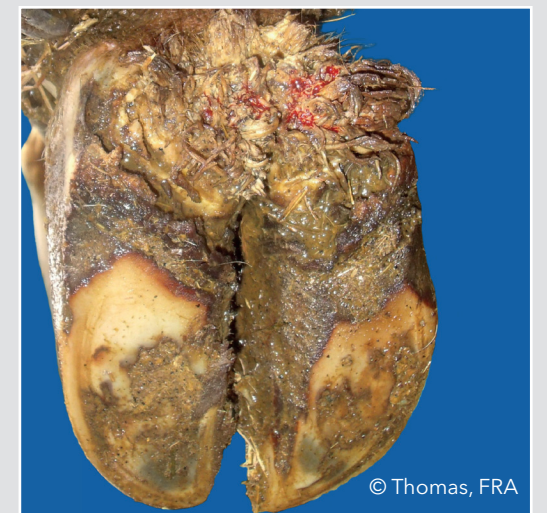
Skrywienie racicy zewnętrznej lub wewnętrznej. Dorsalna krawędź ściany odchyłona spiralnie od linii prostej

Dermatitis digitalis (DD)



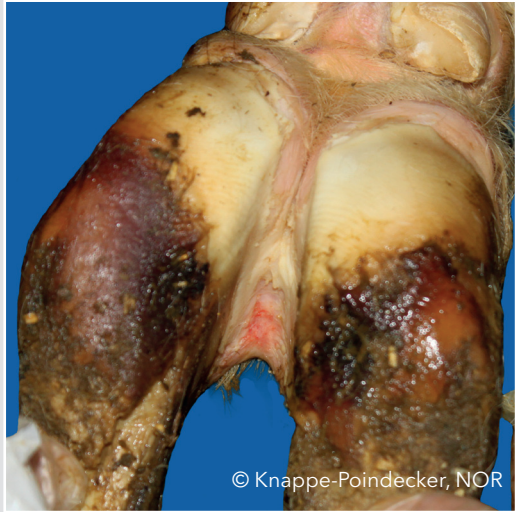© Müller, GER

Zakażenie skóry palców i przestrzeni międzypalcowej z nadżerkami, najczęściej bolesnym wrzodem i/lub chroniczną hiperkeratozą/proliferacją



© Thomas, FRA

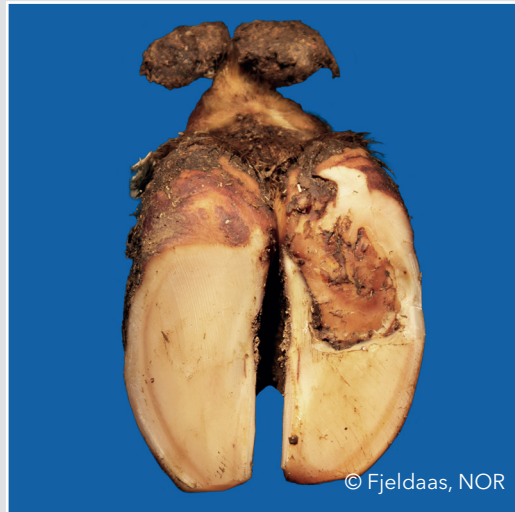Dermatitis interdigitalis/powierzchnowe zapalenie skóry (ID)



© Knappe-Poindecker, NOR

Wszystkie rodzaje łagodnego zapalenia skóry wokół racic, które nie zostały sklasyfikowane jako dermatitis digitalis

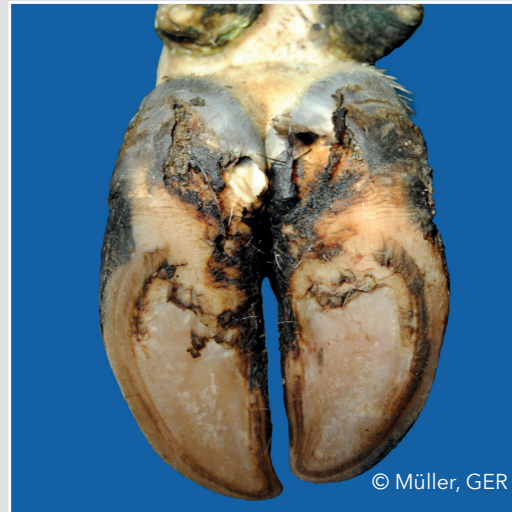
Podwójna podeszwa (DS)



© Fjeldaas, NOR

Dwie lub więcej oddzielonych od siebie warstw rogu podeszwy

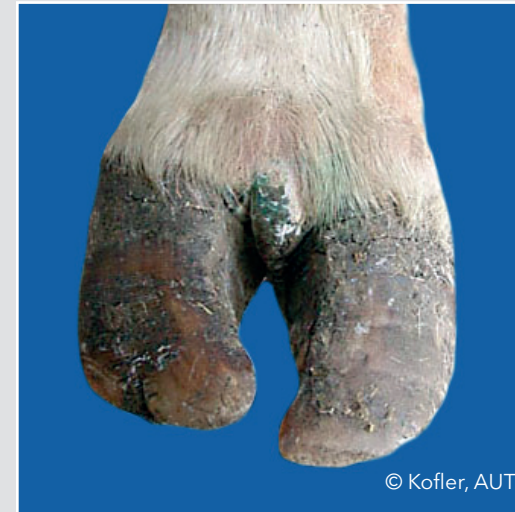Erozja rogu opuszek (HHE)



© Müller, GER

Ubytek rogu opuszek, w ostrych przypadkach typowy kształt litery V, może przenosić się na tworzywo racicowe

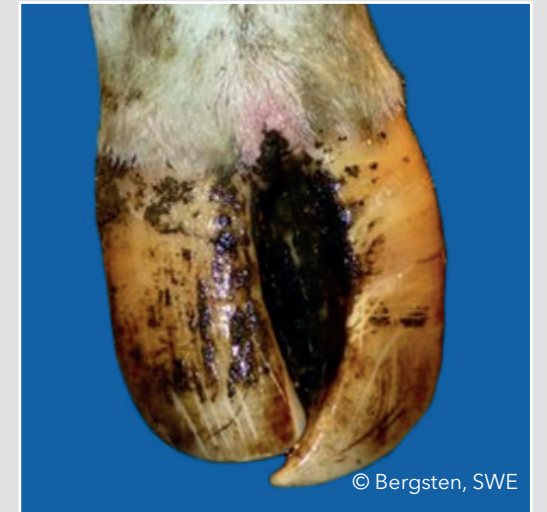Przerost skóry szpary międzypalcowej (IH)



© Kofler, AUT

Narastanie tkanki łącznej włóknistej między palcami

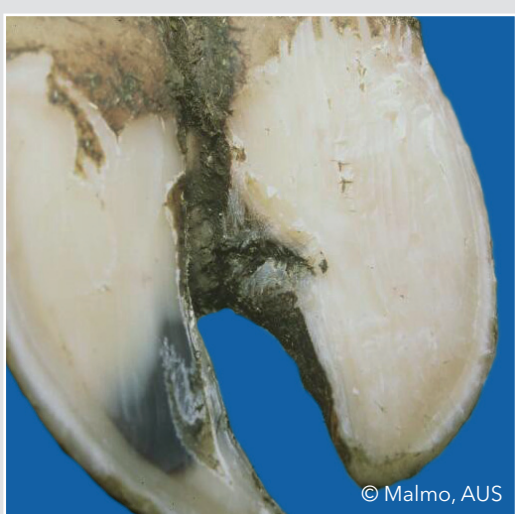
Racice nożycowe (SC)



© Bergsten, SWE

Krzyżujące się racice

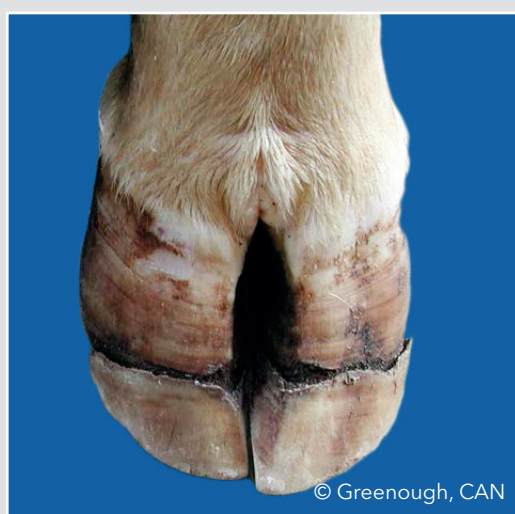
Szczelina racicy (HFA)



© Malmo, AUS

Pionowe (podłużne) pęknięcie wewnętrznej ściany racicy

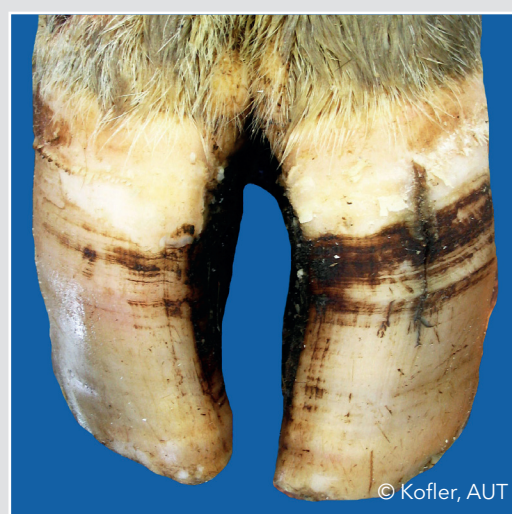Rozpadlina racicy (HFH)



© Greenough, CAN

Poziome pęknięcie ściany racicy

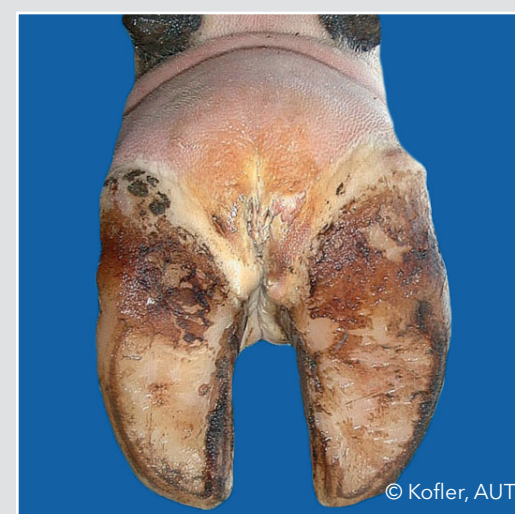Szczelina racicy (HFV)



© Kofler, AUT

Pionowe (podłużne) pęknięcie dorsalnej ściany racicy

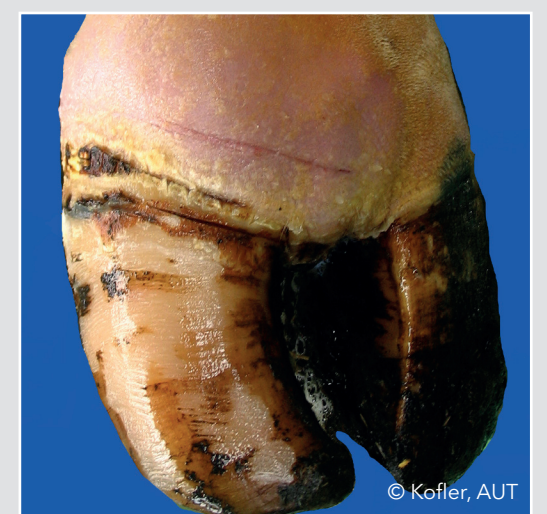Ropowica międzypalcowa (IP)



© Kofler, AUT

Symetryczny, bolesny obrzęk stopy, któremu towarzyszy zwykle cuchnący zapach i nagłe pojawienie się kulawizny

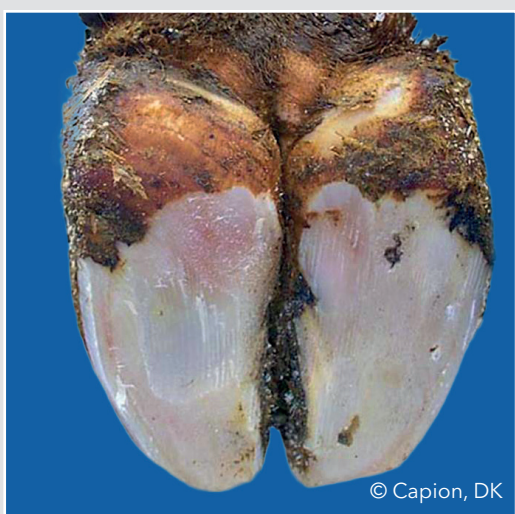
Obrzęk korony i/lub opuszki (SW)



© Kofler, AUT

Jedno- lub obustronny obrzęk tkanki wokół brzoju koronowego puszek racicowych, powstały na tle różnych przyczyn

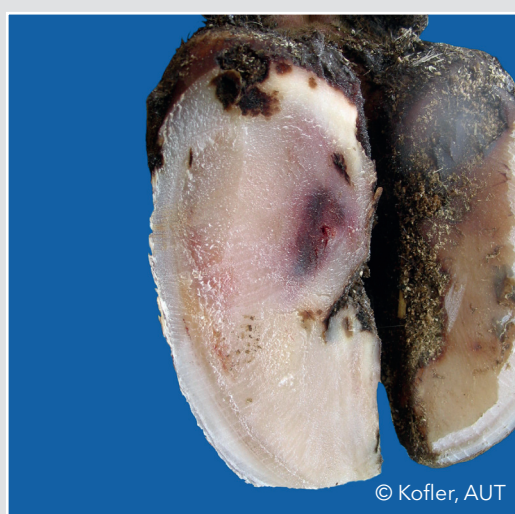
Rozlana postać krwiaka podeszwy (SHD)



© Capion, DK

Rozlane przebarwienie, jasno czerwone do żółtawego

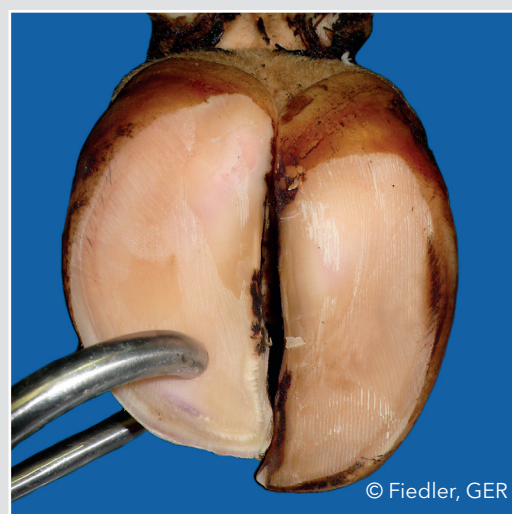
Ograniczona postać krwiaka podeszwy (SHC)



© Kofler, AUT

Wyraźne różnicowanie między rogim przebarwionym, a prawidłowym

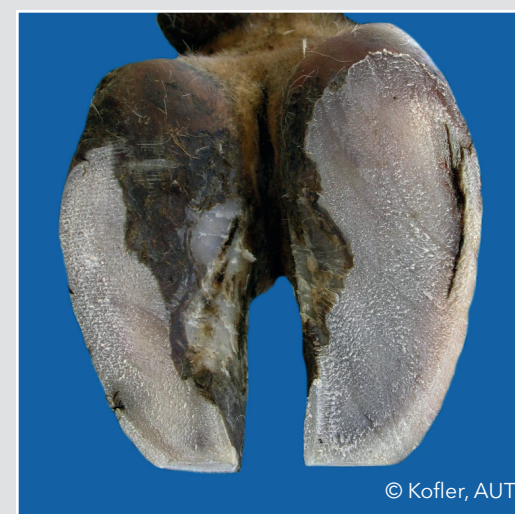Cienka podeszwa (TS)



© Fiedler, GER

Róg podeszwy ugina się (wrażenie gąbczastości) pod naciskiem palca

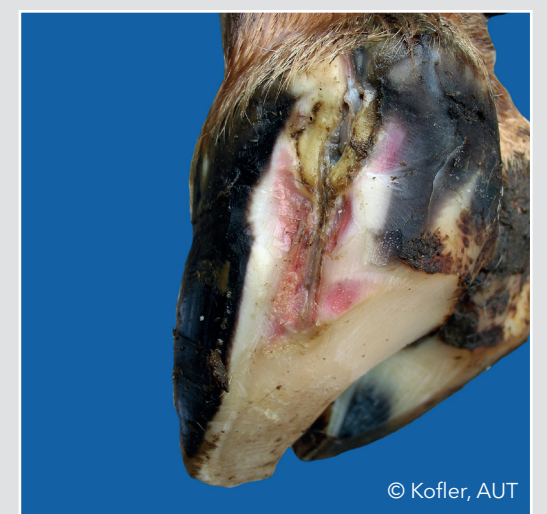
Ściana oddzielona (WLF)



© Kofler, AUT

Oddzielenie się ściany racicy od podeszwy w linii białej, które pozostaje widoczne po wyrównaniu obu podeszw

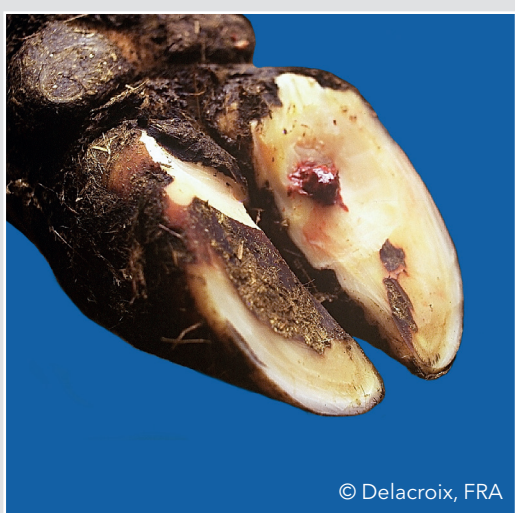Ropień linii białej (WLA)



© Kofler, AUT

Martwicowo-ropne zapalenie tworzywa

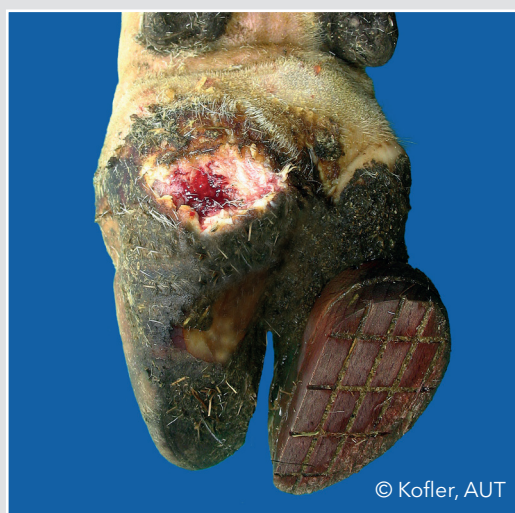Wrzód podeszwy (SU)



© Delacroix, FRA

Ubytek rogu podeszwy eksponujący martwiczo zmienione tworzywo

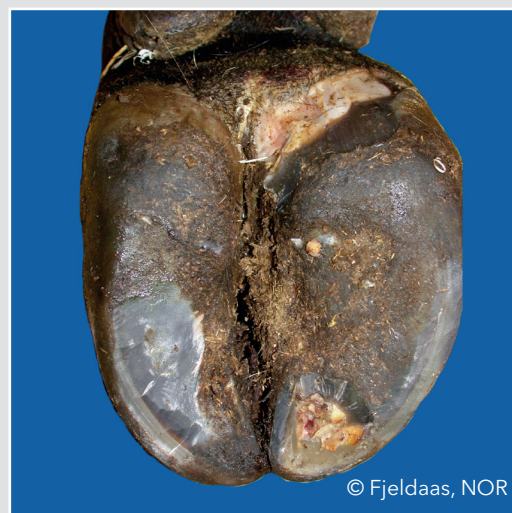Wrzód opuszki (BU)



© Kofler, AUT

Ubytek rogu zlokalizowany na opuszcze

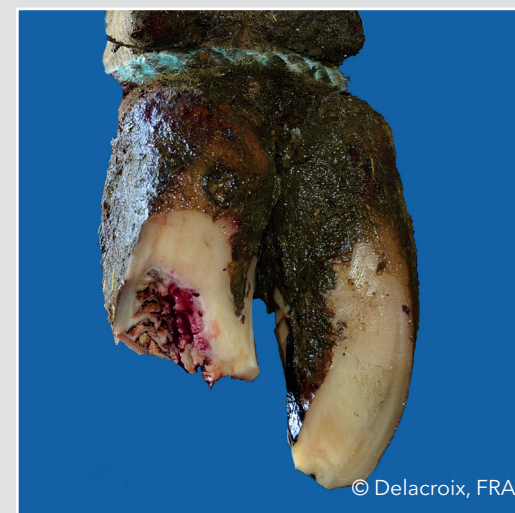Wrzód palca (TU)



© Fjeldaas, NOR

Ubytek rogu zlokalizowany najczęściej na pograniczu ściany i podeszwy

Martwica kości racicowej (TN)



© Delacroix, FRA

Martwica przedniej części tworzywa racicowego obejmująca kość racicową

